

Study of liver histology in *Gallus gallus domesticus* and effect of food diet

Fatemeh Soltani Sarvestani

. Biology Department, Payame nor university, 19395-4697 Tehran, I.R. of IRAN, soltaniff@yahoo.com

Abstract. In present study. Histological differences in liver tissue of *Gallus gallus domesticus* were investigated with two different food diets. One group fed and grew with natural food such as chopped vegetables and fruits and the other group with artificial foods. Sections of liver were provided from routine hematoxylin eosin method, and slides studied with light microscope. Results showed that, in both specimens, hepatocytes were large with clear nucleus. In specimen with natural diet internal organelle of hepatocytes was observable too but in other specimen internal organelle wasn't clear. Kupfer cell wasn't seen in both specimens.

Key words: Histology, liver, *Gallus gallus domesticus*, food diet

مطالعه میکروسکوپی بافت شناسی کبد مرغ خانگی *Gallus gallus domesticus* و تاثیر نوع تغذیه

فاطمه سلطانی سروستانی،

دانشگاه پیام نور، گروه زیست شناسی ۴۶۹۷-۱۹۳۹۵، تهران، ایران، soltaniff@yahoo.com

چکیده:

در این تحقیق به بررسی میکروسکوپی تفاوت‌های بافت شناسی کبد مرغ خانگی تحت تغذیه دو رژیم غذایی مختلف پرداخته شده است. به گونه ای که یک گروه تحت تغذیه و رشد با رژیم غذایی طبیعی مانند سبزیجات خرد شده و علف قرار گرفتند و گروه دیگر تحت تغذیه و رشد با رژیم غذایی صنعتی قرار گرفتند. از هر دو نمونه، بافت کبد جدا شد و بعد از طی کردن مراحل آگیری، حمام پارافین و قالب گیری برشهای ۷ میکرونی از بافت کبد تهیه شد و مورد رنگ آمیزی هماتوکسیلین اتوزین قرار گرفت. در مطالعه میکروسکوپی نمونه‌های تهیه شده مشخص گردید که در نمونه با تغذیه طبیعی هپاتوسیتها از نظر اندازه بزرگتر با هسته های درشت و حتی اندامک‌های داخل سلول تا حدودی مشخص بود ولی در نمونه با تغذیه صنعتی هپاتوسیتها کوچکتر و حتی اندامک‌های داخل سلول براحتی قابل مشاهده نبود. در هر دو نمونه در بافت سینوزوئید سلولهای کوپفر بندرت مشاهده شد.

واژه های کلیدی: بافت شناسی، کبد، مرغ خانگی، رژیم غذایی

۱- مقدمه

متابولیسم پروتئینها، چربیها و هیدراتهای کربن و اینکه محل خنثی کردن و دفع هورمون‌ها و داروها نیز می باشد و با توجه به اینکه در بسیاری از بیماریهای پرندگان بعنوان یک اندام اولیه یا ثانویه درگیر با بیماری مطرح است بویژه که به بعنوان بخش خوراکی نیز مورد استفاده قرار می گیرد.

اگر چه تحقیقاتی توسط Yamauchi و همکاران در ۲۰۰۶ در مورد تاثیر رژیم غذایی غنی شده با شکر بر روی دستگاه گوارش مرغ خانگی انجام شده است که نشان داده اند که مصرف شکر در جیره غذایی مرغها سبب افزایش میتوز و تراکم سلولی در راس ویلوسهای روده شده است [۴] و همچنین konarzewski و همکارانش در سال ۲۰۰۰ به بررسی تاثیر رژیم های غذایی غنی از نظر ترکیبات و یا فقیر از نظر

افزایش روز افزون مصرف گوشت مرغ و فراورده های آن بعنوان منبع پروتئین و گوشت سفید با توجه به اینکه از میزان چربی کمتری برخوردار است و همچنین بالا بودن میزان ویتامین D موجود در تخم مرغ و تاثیر آن بر رشد استخوانها، همواره رویکرد عمومی جهت مصرف این محصول وجود دارد به گونه ای که در سراسر جهان مصرف می شود. از اینرو تولید صنعتی این محصول را ضروری می سازد.

از طرفی با توسعه صنعت پرورش و تکثیر مرغ و تلاش جهت تولید بیشتر با حداکثر بازدهی بررسی جنبه های مختلف این نمونه را از جمله بافت شناسی و آسیب شناسی بافتها را ضروری می سازد. از طرفی با توجه به اهمیت کبد بعنوان بزرگترین غده بدن و نقش آن در

کبد ماکیان در تماس با تمام کیسه های هوایی بجز کیسه هوایی گردنی است. در پرندگان کبد قطعات راست و چپ را در بر می گیرد که در خط میانی و قدامی با یکدیگر متصل می شوند. بر خلاف دیگر ارگانهای شکمی، هنگامی که دیواره شکمی برداشته می شود، از آنجایی که کبد بوسیله دیواره سروزی دارای چربی پشتی کبدی پوشش داده نمی شود، کبد نمایان است. در بیشتر گونه های ماکیان اهلی قطعه راست کبدی از قطعه چپ بزرگتر است. و قطعه چپ کبدی به دو بخش پشتی و شکمی تقسیم می شود.

کیسه صفرا بصورت کیسه ای و گلایی شکل می باشد که در سطح احشایی قطعه راست کبد قرار گرفته است و در غاز و اردک به شکل لوله می باشد و وجود کیوتور وجود ندارد. کیسه صفرا در سطح احشایی قطعه راست از بخش میانی تا لبه خلفی این لوب قرار دارد. صفرای لوب چپ کبد به طور مستقیم توسط مجرای کبدی روده ای (Hepatoentric duct) به لبه راست نزدیک خمیدگی قدامی دوازدهه نزولی تخلیه می شود و صفرای لوب راست ابتدا توسط مجرای کیسه کبدی کیسه صفراوی روده ای (cysticoentric duct) از کیسه صفرا به کمی عقب تر از آن به دوازدهه نزولی تخلیه می شود [۱۰ و ۹].

در مطالعه حاضر نیز در هر دو نمونه کبد دو قسمتی و شیار بین دو قطعه چه بخش کبد واضح بود. در پرندگان اهلی دست کم یک و یا چند زائده بینابینی وجود دارد از سطح احشایی کبد بلافاصله در ناحیه شکمی ناف بیرون می آید. سیاهرگ میانخالی خلفی از ناحیه پشتی قطعه راس می گذرد. [۱۱]

بیشتر سطح احشایی کبد اثر فرورفتگیهای ارگانهای مجاور را در بر می گیرد. کیسه صفرا در بیشتر گونه ها دیده می شود و در سطح احشایی قطعه راست کبدی قرار دارد که در هر دو نمونه مورد بررسی قابل مشاهده بود.

در زمان خروج از تخم به دلیل انتقال مواد رنگی و چربی ها از کیسه زرده به کبد که در مرحله آخر نهفتگی ایجاد می شود کبد زرد رنگ است. در زمان متغییری پس از خروج از تخم (بین ۱۲-۸ روز در ماکیان) کبد رنگ مشخصه قرمز تیره خود را به دست می آورد در هر دو نمونه مورد بررسی رنگ کبد قرمز تیره بود [۱۲] کبد از ورقه های پیوسته و به یکدیگر جفت شده سلولهای کبدی تشکیل شده است. این ورقه ها در بسیاری از پرندگان و دیگر پستانداران به ضخامت یک سلول و سینوزوئید در هر سمت دارند. اما در ماکیان اهلی سینوزوئیدها به وسیله ورقه هایی با دو سلول کبدی جدا شده، مانند آنچه در مهره داران پست دیده می شود [۱۳ و ۱۴] (شکل ۱-۳) ورقه ها بوسیله فضاهایی اشغال شده و بنابراین پارانشیم مانند اسفنج می شود. که در دو نمونه مورد مطالعه کاملا مشهود بود (شکل ۱-۳) و (شکل ۲-۳) بافت همبند پیرامون قطعه کبدی دیده نمی شود، در نتیجه از نظر بافت شناسی، در پرندگان لوبولهای کبدی نوع کلاسیک مانند پستانداران با سیاهرگ کبدی مرکزی، و نواحی کبدی در بر دارنده

ترکیبات بر روی دستگاه گوارش باسترکهای آواز خوان پرداخته اند که تغییرات مورفولوژیک حاصل از تغییر نوع رژیم غذایی را در بافت سکوم و روده مشاهده کرده اند [۵] در سال ۲۰۰۶ نیز liu همکارانش نشان دادند که استفاده از ترکیبات کاسنی بعنوان یک ترکیب غنی از نظر فیبر در خوراک مصرفی مرغ سبب گسترش سلولهای گرههای لنفاوی در بخش سکوم و jejunium روده می شود. [۶] البته مطالعه بر روی بافت شناسی و ریخت شناسی کبد سایر پرندگان نیز انجام شده است که علی رغم شباهت با ماکیان، تفاوتهایی نیز گزارش شده است. به گونه ای که Yovchev و همکاران در ۲۰۱۲ گزارش کردند که در مطالعه ریخت شناسی کبد کبک و قمری، قطعه چپ در قمری بزرگتر از قطعه راست می باشد که این حالت در کبک مشاهده نشد [۷]. اما در این تحقیق به بررسی بافت شناسی کبد تحت دو رژیم غذایی مختلف صنعتی و طبیعی یا سنتی پرداخته شده است. با توجه به اینکه در تغذیه صنعتی مرغداران ناگزیر به مصرف دارو بویژه آنتی بیوتیکها نیز هستند.

۲- مواد و روشها

۲-۱- نمونه برداری

حدود ۱۰ نمونه مرغ بصورت تصادفی با میانگین وزنی ۱/۲۰۰ کیلوگرم و میانگین سنی ۵ هفته که در مزرعه به روش تغذیه طبیعی یا سنتی پرورش یافته بودند انتخاب شد این نمونه ها با سبزیجات خرد شده و میوه های خرد شده و حشرات طبیعی که مرغ در حالت طبیعی بر می چسبند پرورش یافته بودند و ۱۰ نمونه مرغ نیز در مرغداری به روش صنعتی تغذیه و پرورش یافته بودند، انتخاب شد جیره غذایی این نمونه ها شامل ذرت، گندم، جو، کنجاله آفتابگردان، پودر ماهی و پودر گوشت بود و به آزمایشگاه بافت شناسی منتقل گردید.

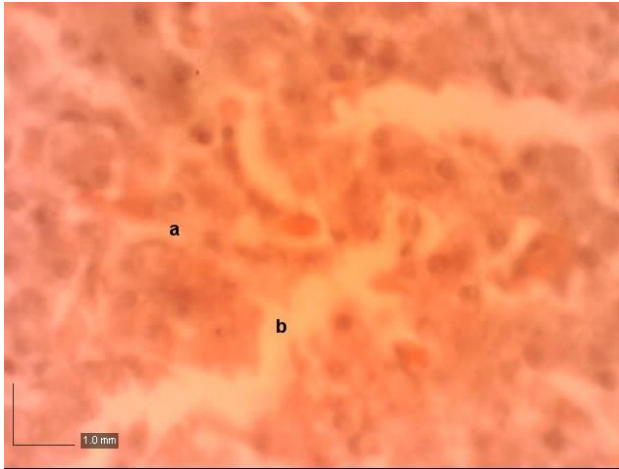
۲-۲- تهیه مقاطع میکروسکوپی

بعد از بین بردن نمونه ها به روش ذیح شرعی و توزین و باز کردن شکم، نمونه های کبد در مقاطع ۰/۵ سانتیمتری از انتهای قدامی و خلفی کبد راست و از انتهای قدامی و خلفی کبد چپ جدا و در محلول بافر فرمالین ده درصد تثبیت گردید. نمونه ها بعد از طی کردن مراحل آگیری و شفاف سازی در حمام پارافین قرار داده و قالبهای پارافینی تهیه شد و بوسیله دستگاه میکروتوم برشهای ۷ میکرونی تهیه گردید و سپس به روش هماتوکسیلین و ائوزین مورد رنگ آمیزی قرار گرفتند.

۲-۳- مطالعه مقاطع میکروسکوپی

در این مرحله، ساختار بافت شناسی کبد نمونه های مورد مطالعه بوسیله اسلایدهای تهیه شده مورد مطالعه میکروسکوپی قرار گرفت به نتایج بدست آمده با استفاده از تصاویر میکروسکوپی تهیه شده ارائه خواهد شد.

۳- نتایج و بحث



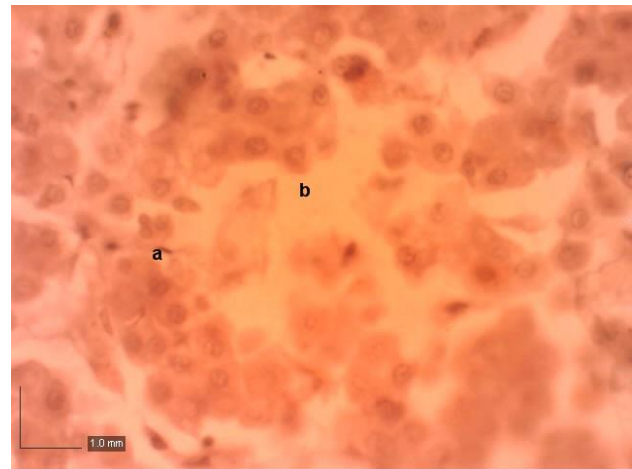
شکل ۲-۳- مرغ صنعتی

کبد a: هپاتوسیت b: سینوزوئید بزرگنمایی: ۴۰x، مقیاس ۱mm

۴- منابع

- ۱- اطلس رنگی نژاد های ماکیان- تألیف دکتر احسان مقدس، انتشارات دانش نگار و کتاب محمدی، تهران ۱۳۸۶.
- ۲- پوستی، الف، ادیب مرادی، م.، فضیلی، الف. (۱۳۷۸). بافت شناسی مقایسه ای، چاپ هفتم، انتشارات دانشگاه تهران، صفحات: ۳۱۶-۳۰۹
- ۳- رضایان، م. (۱۳۷۷). بافت شناسی و اطلس رنگی دامپزشکی. چاپ اول، انتشارات دانشگاه تهران، صفحات ۲۴۳-۲۳۳.
- 4- Yamauchi, K.T. Buwjoom. (2006) Histological Intestinal recovery in chicken refeed dietary sugar cane extract. Poultry Science 85:645-651.
- 5- Konarzewski, M. (2000) Effect of food shortage and over supply on energy utilization, histology and function of gut in Nestling Song Thrushes. Physiology and Biochemical zoology. 73(4), 416-426
- 6- Lui, H. Influence of chicory feeding on performance and gut development in broilers. M.Sc. Thesis. Swedish university of agriculture science, 38-2008
- 7- Yovchev, D., Dimitrov, R., Kostov, D. Vladov, D. (20012) Age Morphology of some internal organs in common pheasant. Trakia journal of science. 10(3):48-52
- 8- Getty, R. Sisson and Grossman. (1975) The Anatomy of the Domestic Animals. Volume 2. Fifth Edition, Sanders company, Philadelphia. 1878-1880
- 9- King, A.S. and Mc Lelland, J. (1984) Birds their structure and function. Billier Tindall. London. 121-130
- 10- Nickel, R. and Schummer, A. (1977) Anatomy of the domestic birds. Verla Paul Parey. Berlin: 85-94
- 11- Hickey, J.J. & Elias, H. (1954) The structure of the liver of birds. Auk, 71, 458-462.
- 12- Hill, K.J. (1971) the structure of the alimentary tract. In Physiology and Biochemistry of the Domestic Fowl (Ed.) Bell, D.J. & Freeman, B.M. Vol. 1. London and new York: Academic Press.
- 13- Hodges, R.D. (1972) The ultrastructure of the liver parenchyma of the immature fowl (Gallus gallus domesticus). Z. Zellforsch. Mikrosk. Anat., 133, 35-46.
- 14- Hodges, R.D. (1974) the Histology of the Fowl. London and New York: Academic press.

سیاهرگهای باب و سرخرگ های کبدی به همراه مجاری صفراوی در ناحیه محیطی بر سختی قابل تشخیص است. [۱۵]. بعد از مشاهده با میکروسکوپ در هر دو نمونه مورد بررسی پارانشیم کبد را دستجات متراکمی از هپاتوسیتها همراه با سینوزوئید کبدی تشکیل می داد. دستجات هپاتوسیتها که به صورت شعاعی اطراف سیاهرگ مرکز لبولی قرار داشتند از دو ردیف هپاتوسیت تشکیل می شدند. هر دو نمونه از هپاتوسیت های درشت با هسته مشخص برخوردار بودند نشان از فعالیت بالای سلولهای کبدی است [۱۴] که در نمونه با تغذیه طبیعی، هپاتوسیتها از نظر اندازه بزرگتر و حتی اندامکهای داخل سلول نیز مشخص بود. (شکل ۱-۳) اما در نمونه با تغذیه صنعتی در مقایسه با نمونه با تغذیه طبیعی اندازه هپاتوسیتها کوچکتر بود اما اندامکهای داخل سلول به وضوح مشخص نبود. و سلولهای کوپفر نیز در دیواره داخلی سینوزوئیدها بندرت قابل مشاهده بود. البته در این مطالعه به بررسی تاثیر داروها و هورمونها در نمونه با تغذیه صنعتی نیز پرداخته شد اما با میکروسکوپ نوری تفاوت آشکاری مشاهده نشد (شکل ۱-۳) و (شکل ۲-۳)



شکل ۱-۳ مرغ خانگی: کبد a: هپاتوسیت b: سینوزوئید،

بزرگنمایی: ۴۰x، مقیاس ۱mm

2^{nd.} International Conference on Agricultural Engineering and Natural Resources

دومین کنفرانس بین المللی مهندسی کشاورزی و منابع طبیعی
16th to 17th February 2016 - Iran, Tehran / ۲۷ و ۲۸ بهمن ماه ۱۳۹۴



- 15- Miyaki, T. (1973) The hepatic lobule and its relation to the distribution of blood vessels and bile ducts in the fowl. *Jap. J. vet. Sci.*, 35, 403-410.
- 16- Miyaki, T. (1978) The afferent venous vessels to the liver and intrahepatic portal distribution in the fowl. *Zbl. Vet. Med. C. Anat. Histol. Embryol.*, 7, 129-139.
- 17- Puton, M.D. (1969) Structure and ultrastructure of the liver in the domestic fowl, *Gallus gallus*. *J. Zool.*, 159, 273-282.